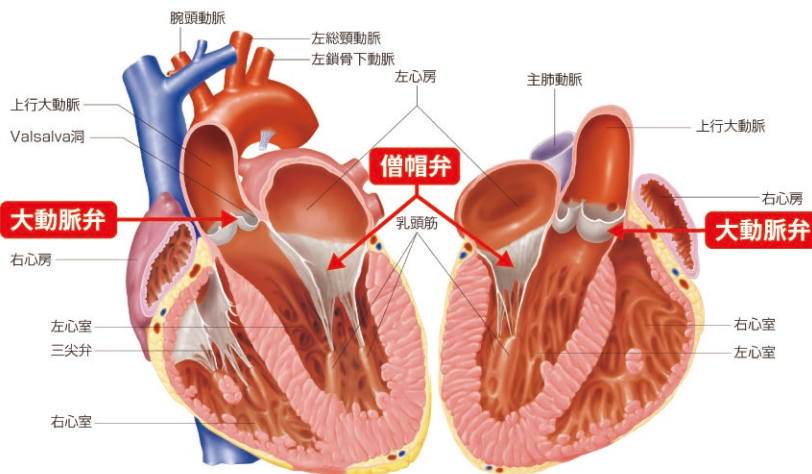


弁膜症 に対する外科治療

心臓弁の仕組みと動き

心臓は1分間に約5Lの血液が動脈から静脈へと循環しています。
心臓のポンプ作用により血液は送り出され、心臓内の4つの弁が一方弁の扉の役割をしています。



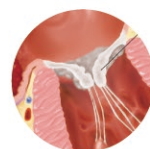心臓弁の障害によって起こる病気の総称を**弁膜症**といいます。

なかでも肺から血液が心臓に流れてくる入り口の役割をする**「僧帽弁」**と、心臓から大動脈(全身)へ血液が流出される出口にあたる**「大動脈弁」**が重要です。

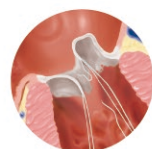心臓弁膜症とは?

石灰化により弁の動きが不完全となり血液の流れが妨げられる**狭窄**と、弁が劣化し閉じ方が不完全なために血液が逆流してしまう**閉鎖不全**に分類されます。

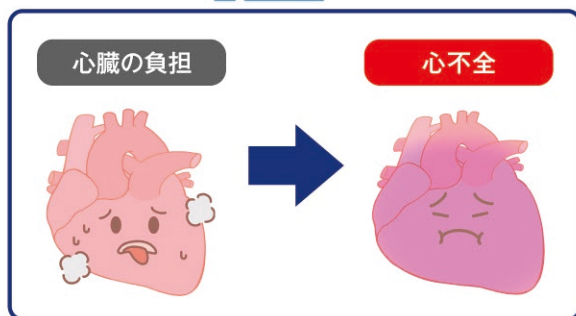
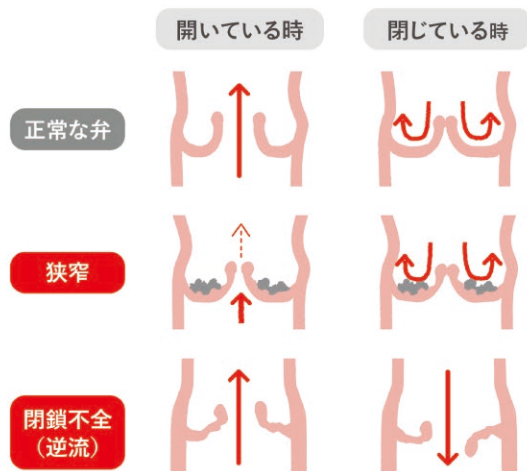

いずれも心臓および肺の負担となり、心肥大や心拡大を引き起こし、**心不全の原因**となります。



(僧帽弁狭窄)



(僧帽弁閉鎖不全)



代表的な心臓弁膜症

弁膜症？
どこ？

不整脈？
なに？

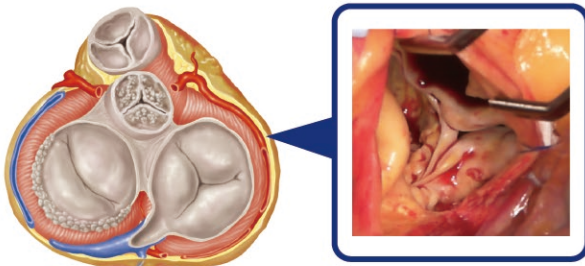
大動脈弁と僧帽弁の障害が全体の9割を占めるといわれています。それぞれに狭窄症と閉鎖不全症があり、その両方が共存する場合もあります。



大動脈弁狭窄

主に加齢に伴う大動脈弁の石灰化により、弁が開かなくなり心臓の出口が塞がれます。心臓から血液が全身に送られにくくなり、重症化すると失神、突然死の危険もあります。

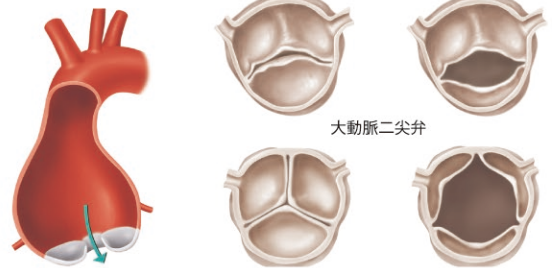
現在唯一、高齢者に対しカテーテル治療が可能な病気です。



大動脈弁閉鎖不全（逆流）

加齢に伴い弁が変性したり、弁輪が拡張することで弁がうまく閉じなくなり逆流が発生します。逆流が進行すると心臓は徐々に拡大し、心不全へと進行します。

また、生まれながらに本来3枚の弁尖が2枚（先天性二尖弁）の方がいて、弁の劣化が進行しやすいといわれています。



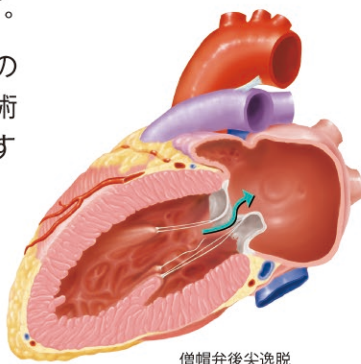
大動脈二尖弁

僧帽弁閉鎖不全（逆流）

僧帽弁は2枚の弁尖が心筋からのロープ（腱索といいます）で引っ張られて、パラシュートのような構造をしています。この腱索が切れることで弁が閉まらなくなり逆流を生じます。

進行すると血液は肺のほうに逆流し、肺に水がたまりやすくなり、さらには心臓が拡大し心不全へと進行します。

治療には多くの場合で弁形成術が選択されます

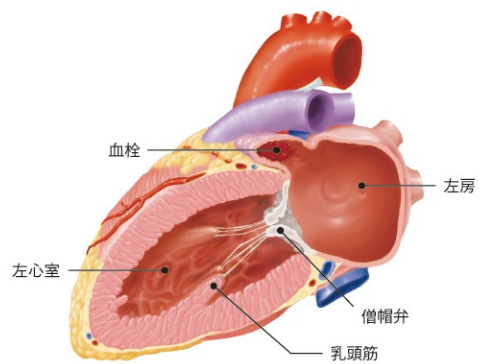


僧帽弁後尖逸脱

僧帽弁狭窄

主に加齢や長期間の透析などにより、僧帽弁が石灰化し開かなくなります。すると肺から心臓への血液の流入が妨げられ、心不全の原因となります。

治療には弁置換術が必要となります。



血栓

左心房

左心室

僧帽弁

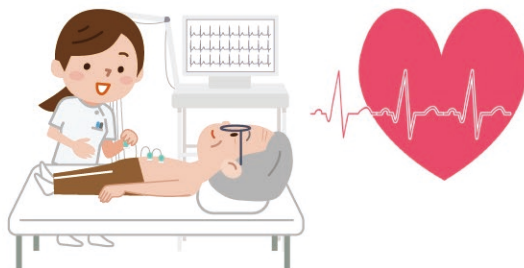
乳頭筋

弁膜症に伴う不整脈（ふせいみやく）

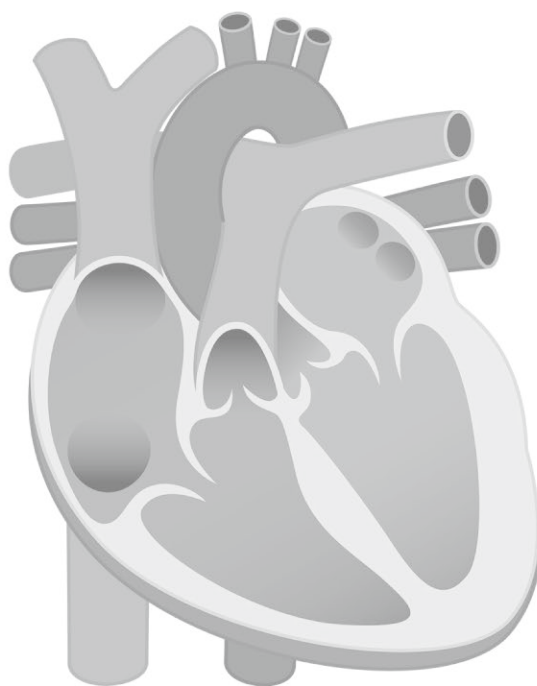
心房細動とは？

心房といわれる心臓の上の部屋が小刻みに震え（心房）十分に機能しなくなる不整脈のひとつです。

弁膜症が重症化し長期に及ぶと心房細動の発生率も高くなります。逆に心房細動が見つかり、そこから弁膜症の診断に至ることもあります。

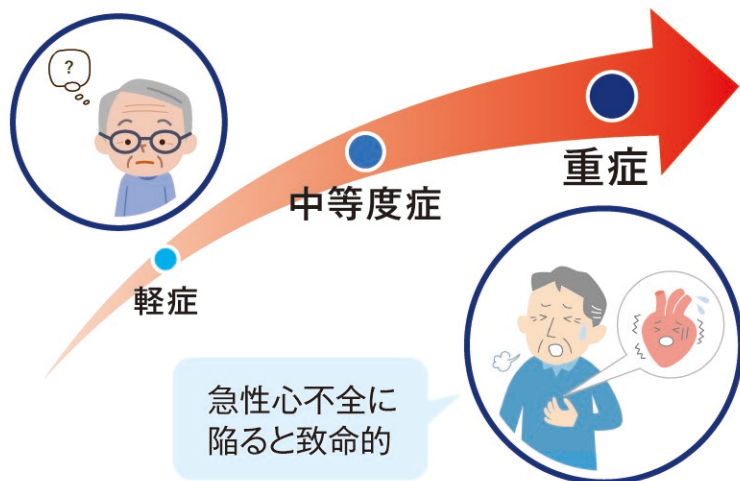


あなたの病名：



心臓弁膜症治療の進め方

心臓弁膜症は徐々に進行する



重症と診断されるまで**無症状**のことも多い

心不全の症状

- 疲れやすい
- 動悸
- 体のだるさ
- 胸の痛み
- ドキドキ

心不全は肺にも負担がかかりますので、**息苦しさ**や**呼吸苦**の症状が出る場合も多いです。



心臓弁膜症と診断されたら？

聴診、もしくは健康診断で**心雑音**や**心電図異常**が指摘されたら、専門施設で心エコー検査をしてもらいましょう。

弁膜症はお薬でよくなる病気ではなく必ず進行していきますので、定期的に検査を受け重症度の変化を把握することが大切です。



心エコー検査 (超音波検査)

心臓弁膜症による心臓の負担や、病状の進行具合を判断することができます。

再検査

経過観察



内科的治療 を続ける

外科的治療 を考慮する

弁膜症に対する手術解説

1 自己弁を温存するか、人工弁に取り換えるか？

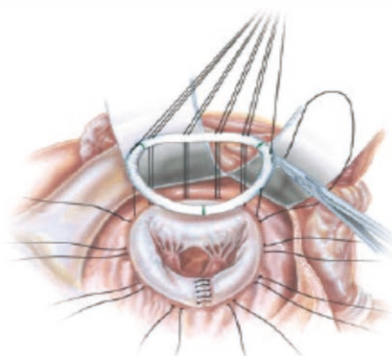
手術には2通りの方法があります。

ご自身の弁を温存し、傷んだ部分だけを修復する**弁形成術**と、劣化した弁を丸ごと切除し人工の弁に取り換える**弁置換術**のどちらかが選択されます。



弁形成術

生涯をご自身の弁を温存し生活できれば理想的です。人工弁に取り換えることによるリスク(人工弁感染や血栓予防薬であるワーファリンの生涯服用)を回避することができます。ただし、弁を形成できるかどうかは弁の劣化の程度や病気の種類によって異なります。



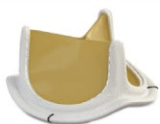(僧帽弁形成術の一例)

弁置換術

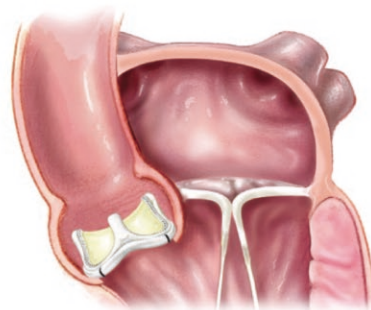
人工弁の種類と特徴

生体弁と機械弁の2種類があり、どちらも代替弁として同等の機能をはたします。

生体弁



機械弁



(大動脈弁置換術の一例)

素材	ウシ心膜・ブタ弁膜	カーボン由来の金属
耐久性	平均15年	半永久
ワーファリン(抗凝固薬)	最初数か月のみ	一生内服

素材の違いで耐久性に違いがあります。また機械弁の場合は血栓形成を予防するため、**ワーファリン**と呼ばれる血液の固まりを防止するためのお薬を一生内服します。

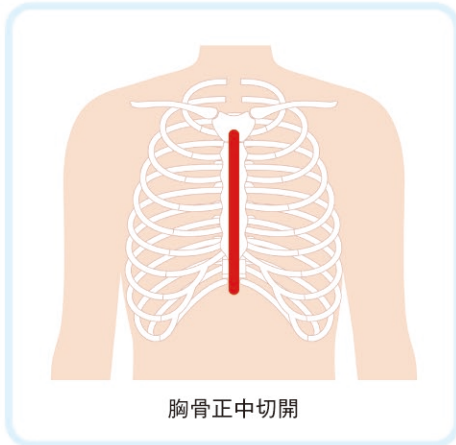
それぞれのメリットデメリットを考慮しつつ、年齢や生活環境に合わせて決定します。

※ワーファリン服用について 定期的採血を行い、服用量を調整します。多く飲みすぎると出血のリスクが高くなり危険です。

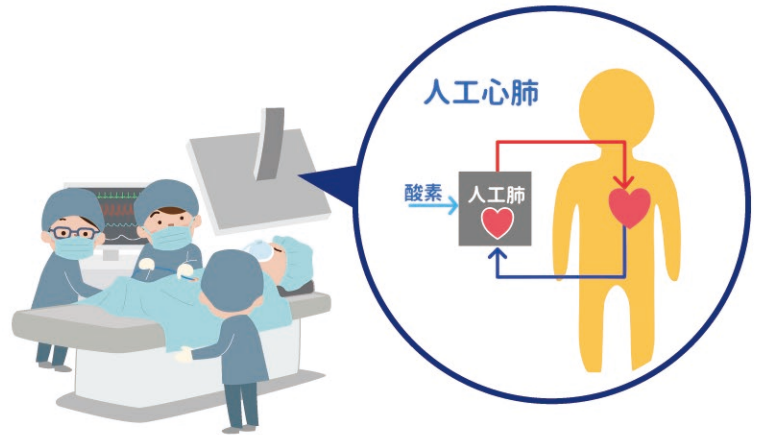
2 従来の標準的な弁膜症手術

弁膜症の最も標準的な治療は、胸の真ん中を切開しておこなう外科手術です（胸骨正中切開法）。あらゆる複雑な手術、予期せぬ事態にも対応することができます。

また心臓・大動脈手術のほとんどは、全身麻酔下に心臓を停止させて行います。それを可能にするために、心臓と肺の代わりに全身に血液を循環させる機械（ポンプ）、人工心肺装置を使用します。

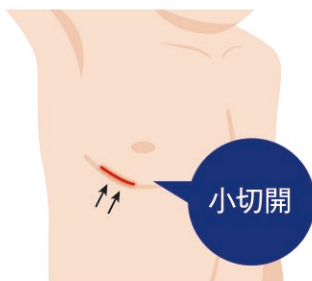


胸骨正中切開

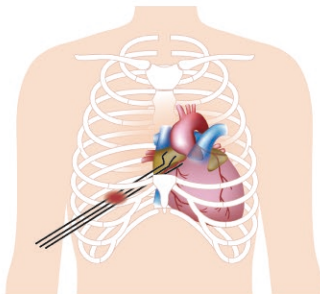


3 最新の弁膜症手術

(キス) 小さな創から内視鏡にておこなう弁膜症手術 ミックス (MICS)



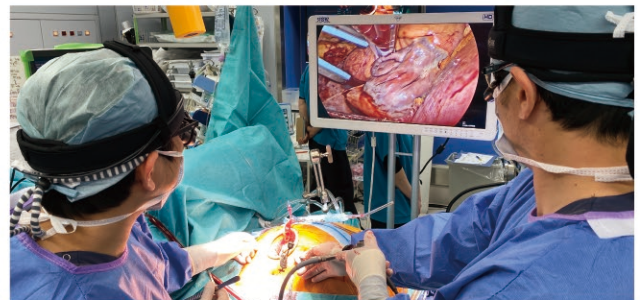小切開



骨を切開しないで手術をおこなう

従来のように胸骨を切開することなく、**肋骨の間から小さな創でおこなう心臓手術**のことです。最近では内視鏡を用いて手術が行われています。

胸骨を切開しないため、術後の早期社会復帰が可能となり、創部も目立ちにくいので、結果的に美容上の利点にもつながります。



MICS手術の様子

弁形成？

弁置換？



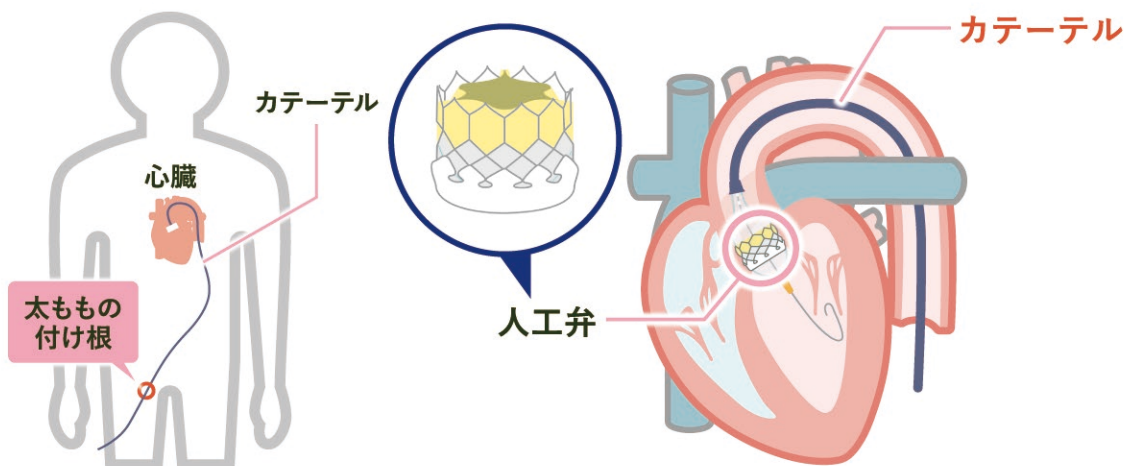
病気別、手術の選択肢

		大動脈弁狭窄	大動脈弁閉鎖不全(逆流)	僧帽弁狭窄	僧帽弁閉鎖不全(逆流)
開胸 or 内視鏡 or カテーテル	正中切開手術	○	○	○	○
	ミックス(MICS) 内視鏡手術	○	○	○	○
	カテーテル (TAVIなど)	○	×	×	△
修復方法の 選択	弁形成	×	○	×	○
	弁置換	○	○	○	○

胸をきらない、大動脈弁治療 タビ(TAVI)

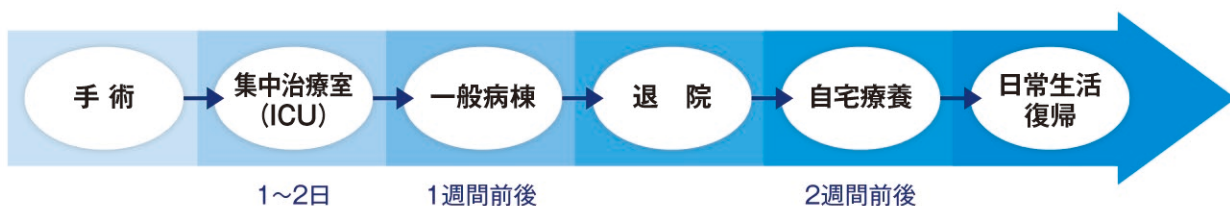
タビとは、径カテーテル的大動脈弁留置術の略で、心臓を停止させることなく、さらに**胸に切開を加えることなく足の付け根から行う大動脈弁治療**です。

現時点では、開胸手術が困難なご高齢の方が対象となります。目安は80歳以上です。

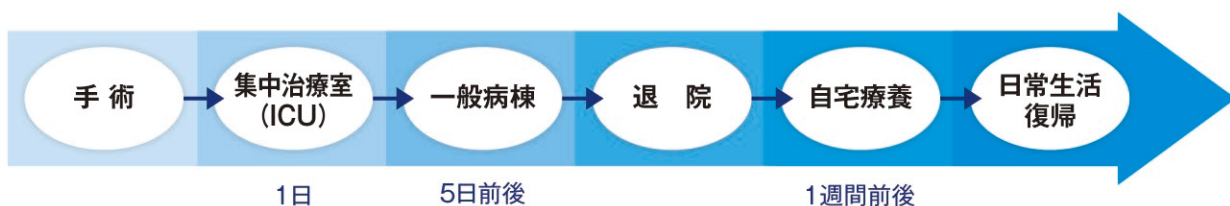


手術から日常生活までの流れ

ミックス (MICS) 手術



TAVI (タビ)



Q&A (よくあるご質問)

Q 弁膜症と言われました。本当に手術が必要ですか？手術しないとどうなってしまいますか？

A 突然死の原因となる危険な弁膜症もあります。一度専門施設での診察をおすすめいたします。

Q カテーテル手術は可能ですか？

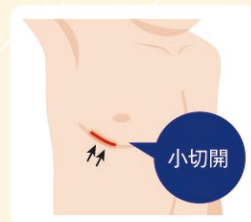
A すべての弁膜症においてカテーテル手術が可能というわけではありません。現時点では高齢者の大動脈弁狭窄とごく一部の僧帽弁閉鎖不全のみに適応があります。

Q 他の病院で機械弁で手術と言われました。ワーファリンを飲みたくないのですが。

A 近年生体弁の耐久性向上と将来的な治療の選択肢が増えたことにより、若年の方で生体弁をご希望される方が増えています。担当の先生とよくご相談ください。

Q ミックス手術とはどんな手術ですか？

A 胸の真ん中の胸骨を切開する従来のやり方とは異なり、右胸の小さな創から内視鏡下におこなう心臓手術のことです。早期社会復帰が可能となり、創部が目立ちにくいので、結果的に美容上のメリットもあります。



医療法人社団 康幸会

かわぐち心臓呼吸器病院

〒333-0842 埼玉県川口市前川 1-1-51

TEL 048-264-5533 FAX 048-264-5501

<https://www.kheartlung.jp>

