



今月の症例 超高齢、高度肺気腫症例のステントグラフト治療

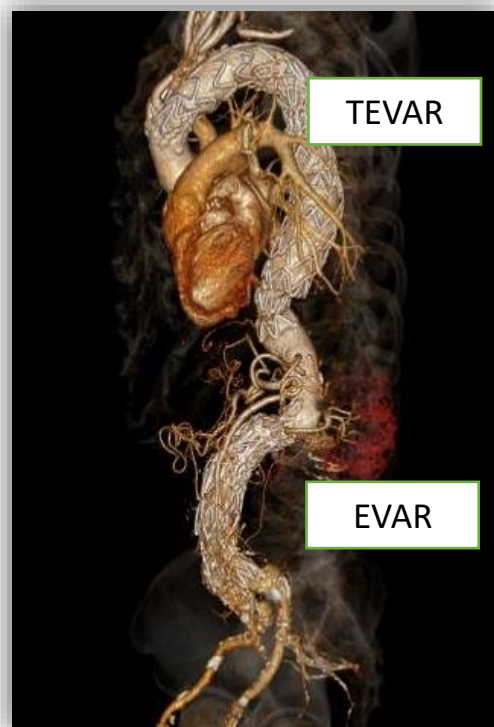
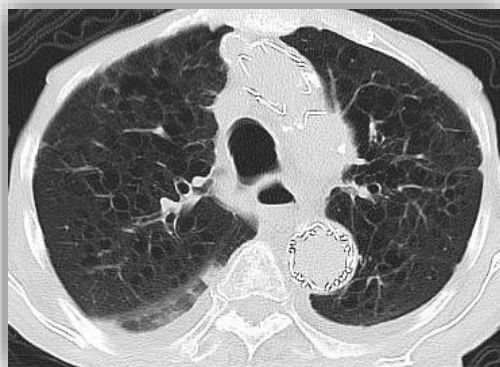症例：90歳 男性 車いす生活

診断：胸部大動脈瘤、腹部大動脈瘤

手術：TEVAR, EVAR

高度肺気腫を伴う超高齢、frailな症例

ご本人ご家族の強いご希望にて胸部大動脈ステントグラフト挿入術(TEVAR)および腹部大動脈ステントグラフト挿入術(EVAR)を行い自宅退院。外来にて良好に経過中。



開腹・開胸手術が困難と思われる高度肺気腫患者でも、低侵襲なステントグラフト治療にて治療可能な場合もあります。まずはお気軽にご連絡ご相談ください。



文責 竹内 太郎

スタッフ紹介 Vol.8



上田 桂子

(うえだ けいこ)

麻酔科部長 医師

2003年 日本医科大卒

埼玉県出身

手術件数が年々増えておりますのも、ひとえに先生方からのご紹介のお蔭です。大変感謝しております。

川口に初めて心臓血管外科のある病院として開院して以来、予定手術、緊急手術を問わず、手術の必要な患者様に、日々麻酔をかけてまいりました。早期回復、早期リハビリ開始を念頭に置いた麻酔を心がけております。地元川口のために、少しでも力になることができましたら幸いです。

今後ともどうぞよろしくお願い申し上げます。

過去のアーカイブはこちら →

